

El paciente hemofílico: consideraciones clínicas y moleculares de importancia para el odontólogo

Hemophilic patients: clinical and molecular considerations of interest to dentists

Martha Leonor Rebolledo Cobos¹ ✉ , Sandra Bermeo Serrato² 

¹ Universidad Metropolitana de Barranquilla. Colombia.

² Universidad Simón Bolívar de Barranquilla. Colombia.



Como citar: Rebolledo Cobos ML, Bermeo Serrato S. El paciente hemofílico: consideraciones clínicas y moleculares de importancia para el odontólogo. Rev Cubana Estomatol. 2019;56(3):1-11.

RESUMEN

Introducción: La hemofilia es una enfermedad genética poco frecuente en la consulta odontológica. En algunas situaciones se presenta como una urgencia odontostomatológica, en la que el profesional debe relacionar las manifestaciones clínicas generales de la enfermedad, con una correcta semiología, paraclínicos y análisis genético-molecular, para diagnosticar y aplicar pertinentes terapéuticas dirigidas a resolver el motivo de consulta del paciente así como el manejo y control de sus complicaciones.

Objetivo: Describir los principales aspectos fisiopatológicos generales y de importancia odontológica de la hemofilia, así como las herramientas diagnósticas desde el punto de vista clínico, paraclínico y genético-molecular.

Métodos: Búsqueda bibliográfica en las bases de datos Pubmed, Proquest, Scielo y Elsevier, en idioma inglés y español, en las que se seleccionaron artículos publicados en un periodo de 13 años para un total de 50 (2005-2018), empleando los descriptores "hemophilia A, hemophilia B, diagnostic criteria, genetic, molecular, oral health, clinical diagnosis".

Análisis e integración de la información: Los estudios han demostrado que la hemofilia, una condición genética y sistémica, tiene repercusiones bucales en el contexto de sus manifestaciones y complicaciones, lo que la hace importante para el odontólogo, debido a que debe ser diagnosticada desde el punto de vista genético-molecular y manejada interdisciplinariamente.

Conclusiones: La implicación del diagnóstico genético-molecular por parte del genetista soporta la integración del hematólogo y el odontólogo para el manejo y control de la interconsulta cuando se trata de pautar procedimientos en pacientes con hemofilia.

Palabras clave: hemofilia A; hemofilia B; criterios diagnósticos; genética molecular; salud bucal; diagnóstico clínico; manejo odontológico; manifestaciones orales.

ABSTRACT

Introduction: Hemophilia is a genetic disease scarcely found in dental practice. On occasion it presents as a dental emergency in face of which the professional should

relate the general clinical manifestations of the disease to an appropriate semiological, paraclinical and genetic-molecular analysis to diagnose the condition and apply relevant therapies aimed at solving the patient's main concern as well as managing and controlling its complications.

Objective: Describe the main general pathophysiological features and aspects of dental interest of hemophilia, as well as the diagnostic tools related to the condition from a clinical, paraclinical and genetic-molecular perspective.

Methods: A bibliographic search was conducted in the databases Pubmed, Proquest, Scielo and Elsevier of papers published in English and Spanish in a period of 13 years (2005-2018), using the search terms "hemophilia A", "hemophilia B", "diagnostic criteria", "genetic", "molecular", "oral health", "clinical diagnosis". A total 50 papers were selected.

Data analysis and integration: Studies have shown that hemophilia, a genetic systemic condition, may have oral manifestations and complications. This makes it important to dentists, since the disease should be diagnosed from a genetic-molecular point of view and managed in an interdisciplinary manner.

Conclusions: Genetic-molecular diagnosis by geneticists implies involvement of hematologists and dentists in the management and control of the condition via interconsultation, when it comes to deciding on procedures for hemophilic patients.

Keywords: hemophilia A; hemophilia B; diagnostic criteria; molecular genetics; oral health; clinical diagnosis; dental management; oral manifestations.

INTRODUCCIÓN

Como respuesta primaria y secundaria a una lesión vascular de cualquier etiología, el sistema circulatorio fisiológicamente desencadena la coagulación para cumplir con la hemostasis. Este mecanismo no se lleva a cabo en trastornos tales como: deficiencias plaquetarias, trastornos vasculares, y alteraciones fibrinolíticas.⁽¹⁾ La hemofilia, es una enfermedad genética hemorrágica por defectos en la coagulación, ligada al cromosoma X, en la que generalmente las madres son portadoras asintomáticas y los hijos varones son afectados con un riesgo del 50 %. Para esta enfermedad hematológica no existe una selectividad racial o geográfica; el trastorno no suele mostrar historia familiar puesto que cerca de 1/3 de los casos a nivel mundial son causados por una mutación genética espontánea o esporádica.⁽²⁾ La hemofilia se identifica clínicamente por un tiempo de coagulación prolongado, sangrado excesivo en piel, mucosas, complicaciones secundarias en las articulaciones, entre otros. En la hemofilia, los factores en déficit se encuentran disminuidos en cantidad, estructura y función, los que dan como resultado una cascada de la coagulación alterada y un aumento significativo del tiempo de hemorragia (TH).^(1,2,3)

La hemofilia se clasifica fenotípicamente en dependencia del nivel de actividad de los factores implicados. Deficiencia de factor VIII (F8:): hemofilia A (HA, OMIM 134510), deficiencia de factor 9 (F9): hemofilia B (HB, o enfermedad de Christmas, OMIM 306900) y deficiencia de factor XI (F11): hemofilia C (HC, o síndrome de Rosenthal, OMIM 134540, de herencia autosómica); existe además, un cuarto tipo de hemofilia, propuesto

por el médico Noruego Owren, denominado como la enfermedad de Owren o parahemofilia, causado por deficiencia del factor V (F5, OMIM 227400; de herencia autosómica).^(3,4) Las hemofilias A y B son las más comunes a nivel mundial en sus diferentes tipos de severidad y son clínicamente indistinguibles.^(4,5) Las incidencias informadas por diversos autores son aproximadamente de 1 en 5 000 y 1 en 30 000 varones nacidos vivos, respectivamente. Los datos epidemiológicos de HA notificados por la Liga Colombiana de Hemofílicos y otras Deficiencias Sanguíneas registran 1 600 casos, y una incidencia de 1 en 8 000 niños nacidos vivos, igualmente notifican 1 016 casos de mujeres portadoras y 188 individuos que se encontraban sin caracterización de su enfermedad hemofílica hasta el año 2015.⁽⁵⁾

En los tipos clásicos de hemofilia desde el punto de vista genético, las afectaciones se localizan en el cromosoma X (Xq28 HA, Xq27 HB), por lo que su patrón de herencia es recesivo. El diagnóstico molecular es importante para brindar consejo genético, identificar las portadoras, detectar las mutaciones en pacientes afectados, y finalmente determinar el origen parental de la mutación.^(6,7,8)

La reacción en cadena a la polimerasa (PCR, por sus siglas en inglés) para el análisis de inversiones cromosómicas, el único tipo de mutación frecuente en HA, es el método menos laborioso y más económico. El análisis directo de otras mutaciones frecuentes como las puntuales, deleciones e inserciones, se logra mediante secuenciación. Con estos métodos es posible identificar la alteración molecular en la gran mayoría de los pacientes con hemofilia.^(7,8)

La hemofilia constituye un motivo de consulta en diversas áreas de la salud, teniendo características patognomónicas especiales en la cavidad bucal. En muchas ocasiones, se presenta como una urgencia estomatológica, por lo que el profesional debe relacionar las manifestaciones clínicas generales de la enfermedad para, a través de un pertinente protocolo de manejo, resolver la premura a la que el paciente se enfrenta.^(7,8) Para el estomatólogo prima la formación de un coagulo estable, especialmente en los procesos de extracción dental o donde exista una lesión que genere sangrado, más aun porque la cavidad bucal, la pulpa dental y el alvéolo, tienen un alto contenido de activadores de plasminógeno como activador de la plásmína, enzima que es una gran contribuyente del sangrado debido a su actividad en la disolución de coágulos.^(7,9)

Las conductas de manejo estomatológicas protocolizadas para la prevención de la hemorragia del paciente odontológico hemofílico parten de los exámenes paraclínicos tiempo de protrombina (TP) con el radio normalizado internacional (INR, de sus siglas en inglés), tiempo parcial de tromboplastina activada (TPTa) y el recuento de plaquetas circulantes en sangre. Los métodos diagnósticos confirmatorios que indican el tipo de

mutación son útiles para el manejo clínico de la hemofilia y sus implicaciones, por ejemplo, permiten predecir la severidad de la enfermedad, en especial en los casos esporádicos o sin antecedentes familiares que corresponden a alrededor de un tercio de los pacientes.^(8,9)

El ADN como estructura básica de la vida contiene pequeños fragmentos denominados genes, en la hemofilia, el diagnóstico molecular de mutaciones en los genes de las proteínas F8 o F9 (proteínas constituyentes de la denominada vía intrínseca de la coagulación) es parte integral del diagnóstico y del seguimiento, como lo es el registro de los cambios sistémicos hemodinámicos, bucales y hemostáticos; todo con el fin de pautar el manejo terapéutico desde una edad temprana, predecir el curso de la enfermedad y sus posibles complicaciones. El objetivo de la presente revisión es describir los principales aspectos fisiopatológicos generales y de importancia odontológica de la hemofilia, así como las herramientas diagnósticas desde el punto de vista clínico, paraclínico y genético-molecular.

MÉTODOS

Se efectuó una búsqueda bibliográfica en la base de datos global Pubmed, Proquest, SciELO y Elsevier, en idioma inglés y español, en las que se seleccionaron inicialmente 116 artículos publicados en un periodo de 13 años (2005-2018), en categorías de investigación, revisión y casos clínicos, empleando los descriptores: "hemophilia A, hemophilia B, diagnostic criteria, molecular genetics, oral health, clinical diagnosis, dental management, oral manifestations". Después de eliminar los artículos duplicados, se revisaron por sus títulos y resúmenes por relevancia, identificando solo 80. Seguidamente se excluyeron los artículos que hacían referencia a otras enfermedades hematológicas diferentes a hemofilia, como leucemias, linfomas entre otras. Se tuvieron en cuenta artículos que hicieran referencia al diagnóstico clínico y molecular de la hemofilia, manifestaciones clínicas generales, clasificación de la enfermedad, características bucales y pautas de tratamiento estomatológico para este tipo de pacientes sistémicos. Para el análisis final de esta revisión se tuvieron en cuenta solo 50 artículos.

ANÁLISIS E INTEGRACIÓN DE LA INFORMACIÓN

El laboratorio clínico en el diagnóstico de hemofilia

El diagnóstico paraclínico de la hemofilia incluye: hemograma con recuento plaquetario y frotis de sangre periférica, TP, TP con INR (evalúa la vía extrínseca y mide la presencia

o ausencia de factores de coagulación I, II, VII y X), tiempo de trombina (TT), THiTH *in vivo* (método de Ivy) y TPTa, el cual identifica mejor los niveles de F8 y F9.⁽¹⁰⁾

Para estandarizar el TP, en 1983 la Organización Mundial de la Salud (OMS) introdujo el INR, el cual corresponde a la relación entre el TP de un paciente en segundos y un TP de control normalizado por medio del Índice de Sensibilidad Internacional (ISI), que indica la sensibilidad de la tromboplastina utilizada como reactivo en un lote específico. En este contexto, se asigna a la tromboplastina el patrón de referencia de 1, como valor normal.^(10,11)

Los valores de referencia para TP plasmático son aproximadamente de 12 a 14 s y para sangre total es de 14 a 17 s; para TPTa se expresan en valores muy similares tanto en plasma como en sangre total con rango de 20 a 40 s.^(11,12)

En la práctica odontológica, presentar un paciente hemofílico obliga a analizar cuantitativamente y cualitativamente todos estos indicadores diagnósticos puesto que pueden evidenciarse un tiempo prolongado de TPT, con TP y tiempo de sangría normal.⁽¹²⁾ La gravedad de la hemofilia depende de la concentración plasmática de los niveles de F8 y F9, lo que permitió al comité científico y de normalización de la Sociedad Internacional de Trombosis y Hemostasia (ISTH), su clasificación en las tres formas siguientes:^(11,13) severa: en la que el nivel de factor de coagulación es inferior al 1 % de lo normal, moderada: el nivel de factor de coagulación es 1-5 % de lo normal, y leve: nivel del factor del 5-40 % del valor normal.^(12,13,14)

En la HA leve, los paraclínicos se encuentran normales con la excepción del TPTa el cual se evidencia prolongado, dependiendo de la sensibilidad de los reactivos de ensayo y el nivel residual de F8. Sin embargo, el TPTa ocasionalmente será normal en un paciente clínicamente afectado, debido a varios patrones diagnósticos de confusión; por ejemplo, los resultados pueden identificarse elevados debido a estrés, al consumo de algunos medicamentos o a procesos infecciosos o inflamatorios.^(10,11,12,13,14)

Genética y diagnóstico molecular de la hemofilia A y B

El sexo femenino está determinado genéticamente por dos cromosomas X (XX), y el sexo masculino tiene un cromosoma X y un Y (XY). El cromosoma X representa el conjunto de diversos genes que son comunes a ambos sexos, como los genes para la síntesis del F8 y el F9, ambos relacionados con la coagulación sanguínea. En el sexo femenino evidenciamos que existen dos copias de esos genes específicos mientras que en el masculino solo se encuentra una. De manera que si el masculino hereda un cromosoma con un gen afectado en la región que codifica para la síntesis del F8, es el único gen receptor y no tiene información de respaldo, por lo que no podrá producir ese factor de coagulación.^(15,16,17)

Se han informado más de 2 100 diferentes mutaciones en el gen del F8 responsables de la HA. Una gran proporción (40-45 %) de casos de HA resultan de una inversión que afecta al intrón 22 del gen del F8; este contiene una isla CpG que sirve de promotor bidireccional de dos pseudogenes, F8A y F8B, contenidos en un fragmento de 9,5 kb, que se repite extragénicamente dos veces a 400 kb del telómero; a las tres copias homólogas se las conoce como int22h-1 (intragénica), int22h-2 e int22h-3 (extragénicas). Así, la recombinación homóloga, entre la copia intragénica y una de las copias extragénicas resulta en la mutación más común entre pacientes con HA severa: la inversión del intrón 22^(14,15,16,17,18) (Fig. 1).

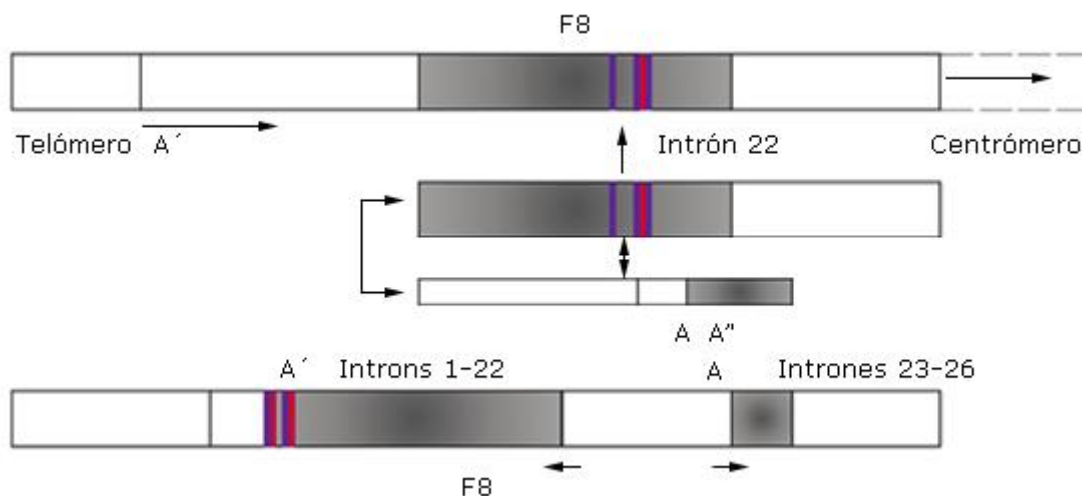


Fig. 1 - Inversión en el intrón 22 del F8, promotor bidireccional de dos pseudogenes, F8A y F8B, en el cromosoma X.

La alta morbilidad asociada con casos de HA severa, ha hecho que el diagnóstico prenatal y genético preimplantacional se convierta en una opción para las mujeres portadoras y sus parejas que quieren evitar tener un niño afectado. Los laboratorios de genética molecular ofrecen métodos de diagnóstico para HA, utilizando una estrategia aplicada a una gama de trastornos recesivos ligados al cromosoma X; es decir, la selección de género por hibridación fluorescente *in situ* y la transferencia de embriones femeninos.^(15,16) Sin embargo, lo ideal es realizar el diagnóstico directo del estado de HA de cada embrión, ya que el número de embriones disponibles para la transferencia de la enfermedad aumenta en un 75 % en comparación con el 50 % para las mujeres solamente.^(17,18,19)

En la actualidad algunos autores como *Konkle* y otros, describen en su revisión, enfoques de pruebas genéticas moleculares que incluyen evaluación de un solo gen⁽¹⁸⁾, uso de un panel de múltiples genes y pruebas genómicas más exhaustivas, las cuales se describen a continuación:

1. Escoger un gen de prueba: El análisis dirigido para el intrón 22 o la inversión del intrón 1 la cual se realiza con frecuencia primero en: a) individuos con hemofilia A grave, b) mujeres con antecedentes familiares de hemofilia A grave, y c) mujeres con antecedentes familiares de hemofilia A de gravedad desconocida en la que no se conoce la variante patogénica específica de la familia. El análisis de secuenciación del gen F8 seguido de un análisis de delección/duplicación dirigido en caso de que no se detecte la inversión del intrón 22 o la inversión del intrón 1.^(18,19)

2. Panel multi-gen: Que incluye F8 y otros genes de interés, también puede ser considerado: (a) Los genes incluidos en el panel y la sensibilidad diagnóstica de las pruebas utilizadas para cada gen varían según el laboratorio y con el tiempo. (b) Algunos paneles multi-gen pueden incluir genes no asociados a la HA; por lo tanto, los profesionales e investigadores deben determinar qué panel multigénico brinda la mejor oportunidad para identificar la causa genética de la afección al costo más asequible, al tiempo que se limitan los hallazgos secundarios.⁽³⁾ Los métodos utilizados en un panel pueden incluir análisis de secuencia, eliminación/duplicación y otras pruebas no basadas en la secuencia.⁽⁴⁾

Debe confirmarse la capacidad de los paneles para detectar variantes estructurales en el gen del F8, una causa común de HA.⁽¹⁸⁾

3. Pruebas genómicas exhaustivas: incluyendo la secuenciación de exoma y la secuenciación del genoma se puede considerar si una sola serie de genes de prueba (y/o el uso de un panel de multi-gen que incluye F8) falla para confirmar un diagnóstico en un individuo con las características de la HA.⁽¹⁸⁾

Dichas pruebas pueden proporcionar o sugerir un diagnóstico no considerado previamente.^(19,20)

Para la HB, el gen del F9 muestra una gran heterogeneidad mutacional; entre las más comunes se encuentran las mutaciones puntuales, que ocupan el primer lugar las transiciones seguidas de las transversiones. En este caso, la secuenciación es un método de diagnóstico molecular accesible por el tamaño de sus regiones codificadora y promotora correspondiendo a 2,2 kb, donde se localizan más del 96% del total de las mutaciones causantes de la HB, por lo cual se plantea como una estrategia de elección factible en el diagnóstico de portadoras.⁽²¹⁾ Así como la HA, *Konkle* y *Huston* y otros, en su revisión, describen que en la HB también se ejecutan métodos moleculares de un solo

gen, y uso de un panel de múltiples genes y pruebas genómicas más exhaustivas.^(18,20,21) En una investigación realizada por Khan y otros, determinaron que la secuenciación es concluyente para identificar el estado del portador en todos los casos.⁽²²⁾ Las diferencias genotípicas, mutacionales, diagnósticas, clínicas y fenotípicas de la HA y HB se describen en el cuadro 1.

Cuadro 1 - Hemofilia A y B. Características moleculares

Tipo de hemofilia	Gen	Mutación	Diagnóstico molecular	Evaluación paraclínica
HA	F8	Inversión que afecta al intrón 22 de F8; este contiene una isla CpG que sirve de promotor bidireccional de dos pseudogenes, F8A y F8B, contenidos en un fragmento de	Prenatal y preimplantacional Selección de género por hibridación fluorescente <i>in situ</i> y la transferencia de embriones femeninos Detección directa de la inversión mediante la	Niveles plaquetario, TP y TPT normales, TTPa prolongado y F8 disminuido
HB	F9	Heterogeneidad mutacional (principalmente mutaciones puntuales)	Secuenciación de regiones codificadora y promotora	Niveles plaquetario, TP y TPT normales

Fuente: Unificación de criterios propios de los autores.⁽¹⁶⁻²²⁾

Manifestaciones clínicas generales y bucales de la hemofilia

Los tipos de hemofilias causan fenotipos similares entre sí, normalmente se caracterizan por presentar hemartrosis, hematomas musculares profundos y hemorragias cerebrales o que afectan cualquier parte del cuerpo.^(21,22,23) El 70 % de los casos presentan el fenotipo de la enfermedad en sus ascendientes varones, de ahí la importancia de la anamnesis en la consulta. La hemorragia en la hemofilia suele ser tardía, es decir, no sigue inmediatamente a la lesión, trauma o cirugía, sino que inicia unos minutos después de la herida o lesión; esto se explica porque el paciente tiene íntegra la hemostasia primaria o presenta un coágulo inicial el cual se puede describir como normal, lo que indica que la hemostasia secundaria no fue efectiva, la cual en condiciones fisiológicas debe formar un coágulo definitivo de fibrina a partir del tapón plaquetario.⁽²³⁾ El sangrado nasal y hemorragias de mucosas incluyendo la boca, son propias de afecciones hemostáticas como la hemofilia.^(22,23,24) Las manifestaciones clínicas

dependen del nivel de déficit del factor, lo que permite su clasificación (cuadro 2).^(25,26,27,28)

Cuadro 2 - Clasificación de la hemofilia

Clasificac	Nivel del factor	Manifestaciones clínicas
Leve	5 a 40 UI/dL o 5 a < 4 % de actividad del	Hemorragias graves ante traumatismos o cirugías importantes Las hemorragias espontáneas son poco
Moderada	1 a 5 UI/dL o 1 a 5 % de actividad	Hemorragias espontáneas ocasionales, hemorragias prolongadas ante traumatismos
Severa	< 1 UI/dL o < 1% de actividad del	Hemorragias espontáneas frecuentes en las articulaciones o músculos, en especial ante

Fuente: Zaliuniene R, Gaddam KR, Kabil N. Guía de la Federación Mundial de la Hemofilia, 2012.

La mayoría de los pacientes con hemofilia se pueden manejar en la práctica estomatológica.⁽²⁹⁾ Por lo tanto, en algunos casos, un odontólogo puede ser el primero en diagnosticar a un paciente con hemofilia, cuando presenta hemorragia luego de un procedimiento de exodoncia o cualquier otro quirúrgico. Se ha demostrado por diversos autores que el 14 % de todos los pacientes con hemofilia y el 30 % de los casos con tipo leve se han diagnosticado inicialmente después de un episodio de sangrado bucal grave.⁽²⁹⁾ La localización más común de sangrado bucal que se informa en orden de frecuencia es la encía, seguida del frenillo labial y la lengua, lugares que son sensibles al sangrado por el aumento en la capilaridad de estos y por lo susceptible al trauma.^(30,31,32)

En el examen físico semiológico de rutina y el cuidado bucal no se requiere elevar el nivel del factor, pero sí una cobertura adecuada antes, y posiblemente después de tratamientos más prolongados e invasivos, como lo es la administración del factor deficiente.^(20,33) Sin embargo, en algunos casos, el tratamiento odontológico seguro puede ejecutarse solo intrahospitalariamente dado que ocurran hemorragias profundas, el paciente tendría el acceso inmediato a un manejo más oportuno, seguro e integral. Los protocolos de manejo odontológico de pacientes con trastornos hemorrágicos hereditarios informados por la Federación Mundial de Hemofilia, sugieren que la cirugía bucal, y cualquier tratamiento odontológico que requiera anestesia con bloqueo nervioso

alveolar inferior y anestesia con infiltración lingual, podrían ser los únicos tratamientos que demandan hospitalización, debido a que corresponden a zonas anatómicas ricas en vascularización.⁽³⁴⁾ La cirugía periodontal, así como los procedimientos de exodoncias por método abierto en pacientes con hemofilia siempre debe considerarse como un procedimiento de alto riesgo con significativa pérdida de sangre, puede ser un desafío mayor a la hemostasia que una simple extracción, comúnmente la hemorragia posoperatoria suele ser un reto (Fig. 2, A y B).⁽⁴⁾

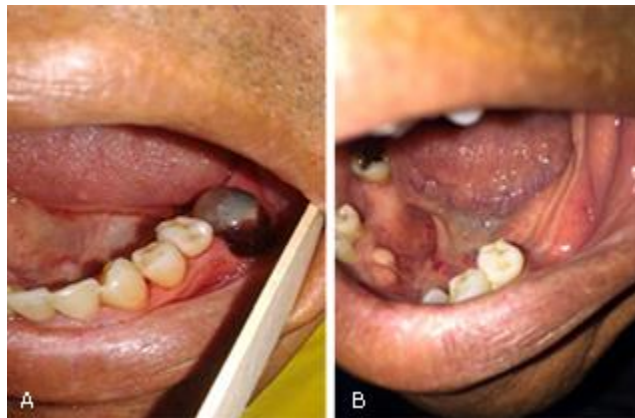

Fig. 2 – A: Paciente con HA leve, con coágulo inestable después de 10 días de la exodoncia del órgano dental 36, cuyo alveolo presentó un tiempo de sangrado espontáneo adecuado, y luego del control con cortes de puntos de sutura presentó la complicación, la cual fue controlada óptimamente. B: zona cicatrizada después de 40 días de realizada la exodoncia.

La anestesia local es un procedimiento importante durante el tratamiento dental, los bloqueos alveolares inferiores requieren reemplazo de factor en algunas ocasiones, pues existe un riesgo de sangrado en los músculos circundantes debido a la rica vascularización, lo que podría comprometer las vías respiratorias debido a la formación de hematomas en los espacios retromolares o pterigoideos.^(35,36)

No existen restricciones con respecto a la elección del tipo de agente anestésico local utilizado, aunque aquellos con vasoconstrictores pueden proporcionar hemostasia local adicional. Todos los planes de tratamiento de cirugía bucal deben socializarse con hematólogos si implican el uso de cobertura profiláctica.⁽⁴⁾

El uso de antibióticos para tratar una infección bacteriana aguda en la cavidad bucal debe considerarse para todos los pacientes con trastornos hereditarios de la coagulación, así como el empleo de analgésicos que no posean ácido acetil salicílico, como los derivados del paracetamol y otros, siempre y cuando no presente efectos sobre las

plaquetas.^(4,37) Por lo tanto, la solución ideal para el manejo exitoso de pacientes con hemofilia podría ser un equipo médico multidisciplinario que incluya el especialista en pacientes sistémicamente comprometidos, como lo es el estomatólogo.⁽³⁸⁾

La hemofilia en la cavidad bucal presenta características patognomónicas, como sangrado de múltiples sitios, petequias, equimosis y frecuentemente hemorragias gingivales prolongadas, espontáneas o traumáticas que en ocasiones suelen ser asintomáticas y solo detectadas de casualidad.⁽³⁹⁾ En otras circunstancias los pacientes también pueden presentar múltiples episodios hemorrágicos bucales a lo largo de su vida, en dependencia de la gravedad de la hemofilia. La hemorragia bucal es más frecuente en la hemofilia severa, seguida por la hemofilia moderada, y en la hemofilia leve suele ser mínima o ausente. La deficiente higiene bucal y los factores yatrogénicos también pueden inducir el sangrado bucal como el uso de una prótesis traumática o la presencia de aparatología ortodóntica. En los niños pequeños, las úlceras bucales y la equimosis que afectan a los labios y la lengua suelen ser frecuentes y crónicas.⁽³⁹⁾ También se pueden encontrar los llamados seudotumores de la hemofilia, que consisten en formaciones quísticas progresivas producidas por hemorragias recurrentes, los cuales pueden acompañarse de signos radiológicos de afectación ósea.⁽⁴⁰⁾

Kwon y otros informan que hasta el 2016 solo se han publicado 31 casos de pseudotumores hemofílicos en el hueso mandibular y senos paranasales.⁽⁴¹⁾ Las tomografías computarizadas contrastadas son las herramientas diagnósticas de ayuda las cuales muestran una lesión expansiva y corticada, con atenuación fluida en el maxilar que presenta características de quiste residual o un ameloblastoma.^(41,42,43)

Para el diagnóstico clínico, paraclínico diferencial y molecular de las hemofilias, es prioridad que el estomatólogo identifique las manifestaciones clínicas, tanto generales como bucales específicas, así como su manejo estomatológico y hematológico. Dichas manifestaciones aunque ampliamente descritas en la literatura, no se hallaron referentes que indiquen la frecuencia y utilidad que le da el odontólogo a las herramientas diagnósticas moleculares.

Tratamiento sistémico y odontológico de la hemofilia: Pautas generales

El tratamiento de la hemofilia ha tenido grandes avances a través de la historia, la disponibilidad de derivados plasmáticos seguros, y productos recombinantes desde la década del 80, especialmente en países desarrollados.^(23,44) De igual manera, el mejoramiento en las técnicas de administración y posologías, la introducción del manejo terapéutico en casa y el tratamiento profiláctico, han mejorado los resultados en salud y la calidad de vida.^(23,24,45)

El manejo terapéutico de los pacientes con diagnóstico de hemofilia, debe orientarse principalmente a prevenir y tratar las hemorragias con el factor de coagulación deficiente. El tratamiento farmacológico de la hemofilia a evolucionado; diversos autores describen que los pacientes con niveles de F8 por encima del 1 % escasamente informaban artropatía grave, fue a partir de esa observación que se dio lugar al concepto de "terapia profiláctica".^(43,44,45)

Durante la consulta se debe realizar detalladamente una Historia Clínica y ordenar adecuadamente exámenes paraclínicos integrales. El paciente debe proporcionar la siguiente información: tipo y gravedad de su hemofilia, medicamentos que consume, si requiere un tratamiento previo con concentrado de factor, o un agente antifibrinolítico.⁽⁴⁵⁾ Diligenciar y firmar un consentimiento informado y finalmente tener precaución de no producir hematomas en piso de boca en el momento de anestesiar o en la toma de radiografías periapicales. Para cada especialidad o terapia estomatológica a ejecutar existen pautas generales, que se describen y resumen en el cuadro 3.

Cuadro 3 - Pautas generales para el manejo odonto-estomatológico del paciente hemofílico

Procedimiento	Hemofilia leve	Hemofilia	Hemofilia severa
Anestesia infiltrativa por tratamientos no dentario inferior	No requiere pretratamiento	No requiere pretratamiento	No requiere pretratamiento
Bloqueo anestésico dentario inferior	No requiere pretratamiento	F8 antes del procedimiento	F8 antes del procedimiento
Restauraciones en resina y amalgama	No requiere pretratamiento	Antifibrinolítico	F8
Raspaje y alisado radicular supraalveolar	No requiere pretratamiento	F8 + 1 g ácido Tranexámico seguido de 1 a 3 días	F8 + 1 g ácido Tranexámico seguido de
Alisado radicular subgingival	1 g ácido tranexámico antes del tto. 1 a	F8 + 1 g ácido Tranexámico seguido de 1 a 3 días	F8 + 1 g ácido Tranexámico seguido de
Exodoncias (de un solo órgano dental)	1 g ácido tranexámico	F8 + 1 g ácido Tranexámico seguido	F8 + 1 g ácido Tranexámico
Endodoncia convencional	No requiere pretratamiento	No requiere pretratamiento	Antifibrinolítico
Cirugía endodóntica	Antifibrinolítico	F8 antes del procedimiento	F8 antes del procedimiento

Manejo de procesos inflamatorios en	F8 antes del procedimiento	F8 antes del procedimiento	F8 antes del procedimiento
-------------------------------------	----------------------------	----------------------------	----------------------------

Fuente: Elaboración propia de los autores.⁽³⁹⁻⁴⁵⁾

CONCLUSIONES

Es necesario para el odonto-estomatólogo el conocimiento, diagnóstico y manejo interdisciplinario de la hemofilia en sus diversos tipos y grados de severidad, partiendo del conocimiento exhaustivo del componente genético de la enfermedad así como los exámenes de laboratorio, herramientas en genética y biología molecular que se puedan tener a la mano. Con esto se busca mejorar el pronóstico, controlar, prevenir complicaciones y reconocer aspectos inherentes a la enfermedad que normalmente el paciente desconoce y que suelen ser identificados durante y posterior a la consulta odontológica.

REFERENCIAS BIBLIOGRÁFICAS

1. Martínez-Rider R, Garrocho-Rangel A, Márquez-Preciado R. Dental Management of a Child with Incidentally Detected Hemophilia: Report of a Clinical Case. Case Rep Dent. 2017;2017:7429738.
2. Mansouritorghabeh H. Clinical and laboratory approaches to hemophilia A. Iran J Med Sci. 2015;40(3):194-205.
3. Smith JA. Hemophilia: what the oral and maxillofacial surgeon needs to know. Oral Maxillofac Surg Clin North Am. 2016;28(4):481-9.
4. Safarpour MM, Haghpanah S, Meshksar A, Karimi M. Phenotype Report on Patients with Congenital Factor V Deficiency in Southern Iran: Recent Ten Years' Experience. Turk J Hematol. 2017;34(3):250-3.
5. Grandas AL. Niños con hemofilia y su atención odontológica por estomatología pediátrica. Revisión de la literatura. Univ Odontol. 2016;35(74):113-26.
6. White GC, Rosendaal F, Aledort LM, Lusher JM, Rothschild C, Ingerslev J; Factor VIII and Factor IX Subcommittee. Definitions in hemophilia. Recommendation of the scientific subcommittee on factor VIII and factor IX of the scientific and standardization committee of the International Society on Thrombosis and Haemostasis. Thromb Haemost. 2001;85(3):560.

7. Mateus HE, Pérez AM, Mesa ML, Escobar G, Gálvez JM, Montañó JI, et al. A first description of the Colombian national registry for rare diseases. *BMC Res Notes*. 2017;10(1):514.
8. Ardila DLV. Consejería genética y diagnóstico prenatal: recomendaciones y futuras perspectivas para Colombia. *Rev Fac Cienc Salud UDES*. 2014;1(2):125-31.
9. Wang M, Cyhaniuk A, Cooper DL, Lyer NN. Identification of patients with congenital hemophilia in a large electronic health record database. *J Blood Med*. 2017; 30(8):131-9.
10. Kumar JN, Kumar RA, Varadarajan R, Sharma N. Specialty dentistry for the hemophiliac: is there a protocol in place? *Indian J Dent Res*. 2007;18(2):4854.
11. Ruiz-Bedolla E, López Martínez B, Dionisio-Abraján I. Evaluación de TP y TTP en sangre total. *Rev Mex Patol Clin*. 2007;54(3):136-43.
12. Blanchette VS, Key NS, Ljung LR, Manco-Johnson MJ, van den Berg HM, Srivastava A. Definitions in hemophilia: communication from the SSC of the ISTH. *J Thromb Haemost*. 2014;12(11):1935-9.
13. Ofosu FA, Freedman J, Semple JW. Plasma-derived biological medicines used to promote haemostasis. *Thromb Haemost*. 2008; 99(5):851-62.
14. Peyvandi F, Jayandharan G, Chandy M, Srivastava A, Nakaya SM, Johnson MJ, et al. Genetic diagnosis of haemophilia and other inherited bleeding disorders. *Haem*. 2006;12(3):82-9.
15. Bermeo SM, Silva CT, Fonseca DJ, Restrepo CM. Hemophilia: Molecular diagnosis and alternatives of treatment. *Col Med (Cali)*. 2007;38(3):308-15.
16. Benson G, Auerswald G, Dolan G, Duffy A, Hermans C, Ljung R, et al. Diagnosis and care of patients with mild haemophilia: practical recommendations for clinical management. *Blood Transfus*. 2018;16(6):535-44
17. Michaelides K, Tuddenham EG, Turner C, Lavender B, Lavery SA. Live birth following the first mutation specific pre-implantation genetic diagnosis for haemophilia A. *J Thromb Haem*. 2006;95(2):373-9.
18. Konkle BA, Huston H, Nakaya Fletcher S. Hemophilia A. *GeneReviews®*. Seattle (WA): Universidad de Washington; 2000.
19. Sauna ZE, Lozier JN, Kasper CK, Yanover C, Nichols T, Howard TE. The intron-22-inverted F8 locus permits factor VIII synthesis: explanation for low inhibitor risk and a role for pharmacogenomics. *Blood*. 2015;125(2):223-8.
20. Donadon I, McVey JH, Garagiola I, Branchini A, Mortarino M, Peyvandi F, et al. Clustered F8 missense mutations cause hemophilia A by combined alteration of splicing and protein biosynthesis and activity. *Haematologica*. 2018;103(2):344-50.

21. Mantilla-Capacho J, Beltrán-Miranda C, Jaloma-Cruz A. Diagnóstico molecular en pacientes y portadoras de hemofilia A y B. *Gac Med Mex.* 2005;141(1):69-71.
22. Khan MTM, Naz A, Ahmed J, Shamsi TS, Taj AS. Diagnosis and phenotypic assessment of Pakistani Haemophilia B carriers. *Pak J Med Sc.* 2017;33(3):738-42.
23. Margaglione M, Castaman G, Morfini M, Rocino A, Santagostino E, Tagariello G, et al. The Italian AICE-Genetics hemophilia A database: results and correlation with clinical phenotype. *Haematologica.* 2008;93(5):722-8.
24. Peisker A, Raschke GF, Schultze-Mosgau S. Management of dental extraction in patients with Haemophilia A and B: a report of 58 extractions. *Med Oral Patol Oral Cir Bucal.* 2014;19(1):e55-60.
25. Zaliuniene R, Aleksejuniene J, Peciuliene V, Brukiene V. Dental health and disease in patients with haemophilia -a case-control study. *Haem.* 2014;20(3):e194-8
26. Zaliuniene R, Peciuliene V, Brukiene V, Aleksejuniene J. Hemophilia and oral health. *Stomatol.* 2014;16:127-131.
27. Gaddam KR, Nuvvula S, Nirmala S, Kamatham R. Oral health status among 6- to 12-year-old haemophilic children -an educational intervention study. *Haem.* 2014;20:e338-41.
28. Peyvandi F, Garagiola I, Young G. The past and future of haemophilia: diagnosis, treatments, and its complications. *Lancet.* 2016;388:(10040):187-97.
29. Coppola A, Windyga J, Tufano A, Yeung C, Di Minno MN. Treatment for preventing bleeding in people with haemophilia or other congenital bleeding disorders undergoing surgery. *Cochrane Database Syst Rev.* 2015:CD009961.
30. Hsieh JT, Klein K, Batstone M. Ten-year study of postoperative complications following dental extractions in patients with inherited bleeding disorders. *Int. J Oral Maxillofac Surg.* 2017;46:1147-50.
31. Shastry SP, Kaul R, Baroudi K, Umar D. Hemophilia A: Dental considerations and management. *J Int Soc Prev Community Dent.* 2014;4(3):S147-52.
32. Haghghi AG, Finder RG. Systemic Disease and Bleeding Disorders for the Oral and Maxillofacial Surgeon. *Oral Maxillofacial Surg Clin N Am.* 2016;28:461-71.
33. Farrkh A, Garrison E, Closmann JJ. Dental surgical management of the patient with hemophilia. *General Dentistry.* 2016;64(4):14-7.
34. Kämmerer PW, Frerich B, Liese J, Schiegnitz E, Al-Nawas B. Oral surgery during therapy with anticoagulants-a systematic review. *Clinical Oral Investigations.* 2015;19:171-80.
35. Smith JA. Hemophilia: what the oral and maxillofacial surgeon needs to know. *Oral Maxillofacial Sur Clin North Am.* 2016;28(4):481-9.

36. Nagaveni NB, Arekal S, Poornima P, Hanagawady S, Yadav S. Dental health in children with congenital bleeding disorders in and around Davangere: A case-control study. *J Ind Soc Ped Prev Dent*. 2016;34(1):76-81.
37. Hewson ID, Daly J, Hallett KB, Liberali SA, Scott CL, Spaile G, et al. Consensus statement by hospital based dentists providing dental treatment for patients with inherited bleeding disorders. *Aust Dent J*. 2011;56(2):221-6.
38. Kruse-Jarres R, Kempton CL, Baudo F, Collins PW, Knoebl P. Acquired hemophilia A: Updated review of evidence and treatment guidance. *Am J Hematol*. 2017;92:695.
39. Givol N, Hirschhorn A, Lubetsky A, Bashari D, Kenet G. Oral surgery-associated postoperative bleeding in haemophilia patients - a tertiary centre's two decade experience. *Haemophilia*. 2015;21(2):234-40.
40. Reich W, Kriwalsky MS, Wolf HH, Schubert J. Bleeding complications after oral surgery in outpatients with compromised haemostasis: incidence and management. *Oral Maxillofac Surg*. 2009;13(2):73-7.
41. Kwon AY, Huh KH, Yi WJ, Symkhampha K, Heo MS, Lee SS. Haemophilic pseudotumour in two parts of the maxilla: case report. *Dentomaxillofac Radiol*. 2016;45(6):20150440.
42. Argyris PP, Anim SO, Koutlas LG. Maxillary pseudotumor as initial manifestation of von Willebrand disease, type 2: report of a rare case and literature review *Oral Sur, Oral Med, Oral Pathol Oral Radiol*. 2016;121(2):e27-e31.
43. Srinivasan K, Gadodia A, Bhalla AS, Choudhury AR, Bhutia O, Gupta A, et al. Magnetic resonance imaging of mandibular hemophilic pseudotumor associated with factor IX deficiency: report of case with review of literature. *J Oral Maxillofac Surg*. 2011;69:1683-90.
44. Othman NA, Sockalingam SN, Mahyuddin A. Oral health status in children and adolescents with haemophilia. *Haemophilia*. 2015;21(5):605-11.
45. Hassan M. Clinical and Laboratory Approaches to Hemophilia A. *Iran J Med Sci*. 2015;40(3):194-205.

Conflicto de intereses

Los autores declaran no poseer ningún conflicto de intereses.

Recibido: 04/05/2018

Aceptado: 04/02/2019

Publicado: 29/08/2019



Este artículo de *Revista Cubana de Estomatología* está bajo una licencia Creative Commons Atribución-No Comercial 4.0. Esta licencia permite el uso, distribución y reproducción del artículo en cualquier medio, siempre y cuando se otorgue el crédito correspondiente al autor del artículo y al medio en que se publica, en este caso, *Revista Cubana de Estomatología*.